

CASUÍSTICA**HIPERCALCEMIA CAUSADA POR INYECCIÓN SUBCUTÁNEA CON METACRILATO***HYPERCALCEMIA CAUSED BY HYPODERMIC INJECTION OF METHACRYLATE*

Francisco Rodolfo Spivacow

Instituto de Diagnóstico e Investigaciones Metabólicas, Buenos Aires, Argentina

Rev Nefrol Dial Traspl. 2016; 36 (4): 235-40

INTRODUCCIÓN

El uso de metacrilato en ortopedia, traumatología y odontología se conoce desde hace varios años atrás, sin embargo la aplicación por motivos estéticos, en partes blandas, es de reciente uso. Presentamos una paciente de 51 años de edad, con complicaciones alejadas luego de la aplicación de metacrilato con fines estéticos. Luego de 6 años de inyecciones en glúteos y muslos de metacrilato, la paciente desarrolla litiasis renal, hipercalcemia, hiper calciuria severa, inhibición de la PTHi y aumento de la $1,25(\text{OH})_2\text{D}$. A diferencia de las pocas publicaciones en donde es frecuente el deterioro de la función renal, esta paciente mantuvo la misma desde el inicio hasta el último control. Dado la presencia agregada de osteoporosis, se decidió medicar con vitamina D y Denosumab. Luego de varios meses de seguimiento la paciente normalizó la calcemia y el calcio iónico, conservó los parámetros de remodelado óseo y la función renal. Consideramos que este es el primer caso descrito de complicaciones con el uso de metacrilato subcutáneo, luego de varios años de la aplicación, sin compromiso de la función renal y con una evolución favorable.

La hipercalcemia en enfermedades granulomatosas ha sido observada en el linfoma, tuberculosis, histoplasmosis, adenocarcinoma de ovario de células clara, seminoma¹. Incluso ha sido descrita en niños, de pocos meses de vida, como en el síndrome de Williams vinculado a un aumento en la producción de $1,25(\text{OH})_2\text{D}$

o por disminución de su degradación². Sin embargo la causa más frecuente en adultos, que representa casi la mitad de los casos e involucra un aumento del calcitriol y la enzima convertidora de angiotensina, es la sarcoidosis que representa casi la mitad de los casos¹. En los últimos años y por razones estéticas muchas mujeres se inyectan diferentes productos en zonas que intentan modelar o aumentar de volumen. En este sentido el uso del ácido hialurónico simple o compuesto para usos temporarios no suele provocar trastornos severos, mientras que otros compuestos como la silicona, la parafina o el metacrilato pueden provocar alteraciones graves tempranas o tardías, especialmente de la función renal³⁻⁴.

El objetivo del presente trabajo es presentar un caso de enfermedad granulomatosa vinculado a la inyección de metacrilato con conservación de la función renal.

INTRODUCTION

Although the use of methacrylate in orthopedics, traumatology and dentistry has been known for many years, its application in soft tissues for esthetic purposes is quite recent. A case of a 51-year-old patient presenting delayed complications after the use of methacrylate for esthetic ends is reported. Six years after injecting methacrylate in the gluteal region and thighs, the patient developed renal lithiasis, hypercalcemia, severe hypercalciuria, inhibition of iPTH levels and a high concentration of $1,25(\text{OH})_2\text{D}$.

Unlike the cases of renal function impairment described in a few articles, this patient showed normal renal function throughout follow-up. Given the presence of osteoporosis, vitamin D and denosumab were administered. After several months of follow-up, blood calcium and ionized calcium levels returned to normal, and bone remodelling and renal function remained stable. We consider that this is the first reported case of complications developed several years after the use of hypodermic methacrylate injections with no compromised kidney function and good progress.

Hypercalcemia has been observed in granulomatous diseases such as lymphoma, tuberculosis, histoplasmosis, ovarian clear cell adenocarcinoma and seminoma. It has also been detected in infants suffering from Williams syndrome, associated with $1.25(\text{OH})_2\text{D}$ increased production or diminished degradation. However, the most common cause in adults, accounting for almost half of the cases, is sarcoidosis. This condition involves higher production of calcitriol and angiotensin-converting enzyme. In the past few years and for esthetic purposes, many women have had some areas of their bodies injected with different products to reshape or augment them. The use of hyaluronic acid alone or combined with other substances for temporary results does not usually trigger any serious complications, while other compounds like silicone, paraffin and methacrylate may cause early or delayed severe disorders, especially those affecting renal function.

The aim of this study was to report a case of granulomatous disease related to methacrylate injection with no kidney function alterations.

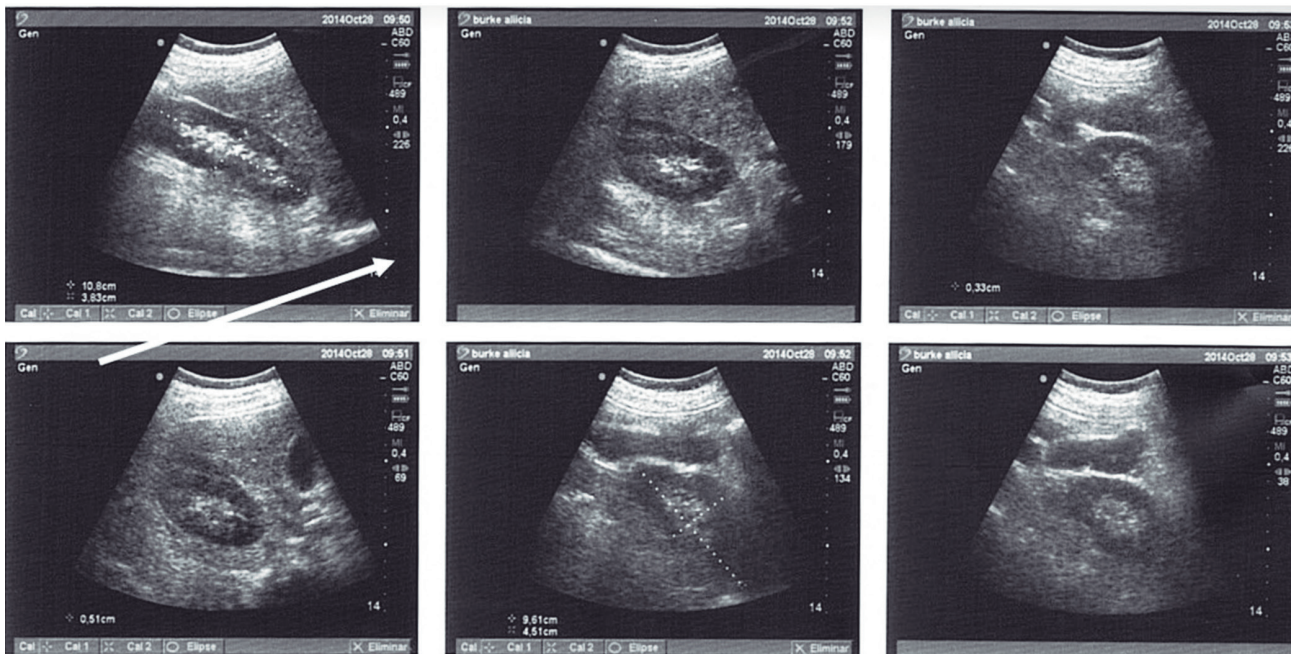
CASO CLÍNICO

Mujer de 51 años de edad, que viene a la consulta por litiasis renal. En un chequeo de control, luego de dolor lumbar derecho inespecífico, le encuentran un cálculo renal en una ecografía abdominal. Días después lo elimina en forma espontánea correspondiendo a un cálculo de oxalato de calcio. Como antecedentes se destaca: hipotiroidismo tratado desde el año 2006 con levotiroxina. En 2008,

por razones estéticas, se le inyectan en muslos y glúteos metacrilato, sin presentar ninguna complicación durante los 6 años que transcurrieron hasta que eliminó el cálculo. Al examen físico no se observaron alteraciones de interés. Talla de 1.55 m, peso de 45 kg. Puño percusión negativa. La TA: 110/70, FC: 74 x. Una ecografía renal de la misma fecha mostró: "Riñón derecho (RD): lito de 11 mm en grupo calicial medio y microlitiasis. Riñón izquierdo (RI): microlitos de hasta 5 mm en cálices medio y superior. Un cálculo en la desembocadura del uréter izquierdo". Este último sospechamos que fue el que eliminó en forma espontánea. En una ecografía de partes blandas realizadas en los glúteos y muslos se observaron: "múltiples formaciones nodulares, que impresionan como calcificadas, dispuestas una adyacente a la otra". Se le realiza un estudio metabólico para litiasis renal en nuestra institución presentando en sangre: creatinina plasmática (Cr) de 0.9 mg/dl, uricemia: 6.8 mg/dl, calcemia (Ca): 11.3 mg/dl, calcio iónico (Cai): 5.6 mg/dl, fósforo (P): 2.8 mg/dl, K: 3.9 mEq/L, Mientras que en dos períodos urinarios se observó: volumen urinario: 2360/2160 ml/día, calcio urinario (Cau): 835/847 mg/24 hs, sodio urinario (Nau): 189/188 mEq/L, pHu: 6.06, relación Ca/Kg: 18.6/19, clearance de creatinina: 77/81 ml/min/1.73m², 25 OHD: 23.3 ng/ml. En la tabla 1 se observan estudios realizados durante el seguimiento, en donde se confirman los datos previos y un elevado valor de $1,25(\text{OH})_2\text{D}$ (valor normal: < 60 pg/ml). Se llega al diagnóstico de enfermedad granulomatosa por metacrilato con producción elevada de calcitriol y como complicaciones: hipercalcemia, hipercalciuria severa y litiasis renal bilateral oxalo-cálcica. La paciente regresa ocho meses después con los siguientes estudios: TAC de abdomen y pelvis: "litos en tercio medio del RD el mayor de 6.5 mm y otro de 5.5 mm, lito en polo superior del RI de 7 mm. Nódulos subcutáneos y musculares en glúteos asociados a granulomas por cuerpo extraño".

Ecografía renal (**Figura 1**): "RD: imágenes compatibles con litiasis en tercio medio de 9 mm, en tercio superior de 5 mm y en tercio inferior de 8 mm.

Figura 1. Ecografía renal con presencia de cálculos renales múltiples



RI: lito de 5 mm en tercio inferior”. Orina: con cristales de oxalato de calcio. Otros estudios realizados muestran: crosslaps sérico (CTX) 351 pg/ml, osteocalcina (BGP) 22 ng/ml, fosfatasa alcalina isoenzima ósea (FAIO) 8.6 %. Fue medicada con Denosumab 60 mg subcutáneo y ergocalciferol 19.200 U/semana. Se le realiza una densitometría ósea (DXA) que muestra osteoporosis en columna lumbar y cuello de fémur izquierdo (**Tabla 2**). Si bien mejoran varios parámetros bioquímicos, persiste marcada hipercalcemia por lo cual se indica hidroclorotiazida/amiloride: 25/2.5 mg/d, bajo estricto control de su calcemia. Se repiten estudios a los dos meses:

Cr: 0.80 mg/dl, Ca: 10.1 mg/dl, Cai: 5.0 mg/dl, P: 3.3 mg/dl, FAL: 54 UI/L, FAIO: 8.5%, Na: 141 mEq/L, K: 4.1 mEq/L, magnesemia: 1.8 mg/dl, BGP: 21.9 ng/ml, PTHi: 13.5 pg/ml, 25 OHD: 21 ng/ml, volumen urinario: 2400 ml/24 hs, Cau: 420 mg/24 hs. Se aumenta la dosis de amiloride/hidroclorotiazida a 37.5/3.7 mg/d y de ergocalciferol a 24000 UI/d y se continúa con Denosumab 60 mg cada 6 meses subcutánea.

No se incluyen las imágenes de partes blandas de la tomografía computada ni la ecografía, dado la poca nitidez de las mismas (que si son claras en el monitor, según lo expresado por los especialistas que realizaron los estudios).

Tabla 1. Datos del metabolismo mineral durante el seguimiento

Calcemia mg/dl	Calcio iónico mg/dl	P mg/dl	PTH pg/ml	Calciuria mg/24 hs	25 OHD ng/ml	1,25 (OH) ₂ D pg/ml
11.8	5.6	3.2	6.2	720	22.9	281
11.5			9.6			
10.2	5.5	3.3	9.6	630	21.1	290

Tabla 2. Densitometría ósea de columna lumbar y cuello de fémur izquierdo

L1-L4	T	CFI	T	Equipo
0.902 gr/cm ²	- 2.4	617 gr/cm ²	- 3.0	Lunar

DISCUSIÓN

Se presenta el caso de una paciente con hipercalcemia, hipercalciuria, litiasis renal y osteoporosis luego de la aplicación en glúteos y muslos de inyecciones de metacrilato por razones estéticas. El polimetacrilato es utilizado en ortopedia y traumatología desde 1940, fundamentalmente para ocupar “espacios vacíos”, fijar componentes protésicos en la cara y resto del esqueleto⁵⁻⁶. Su alta durabilidad y dureza le confieren un rol central en la sustitución articular, cómo en los rellenos óseos de la vertebraloplastia y cifoplastia en casos de fracturas vertebrales⁷. En los últimos años se ha popularizado su uso en partes blandas, también como relleno, con fines estéticos⁸. La FDA aprobó en 2006 el primer inyectable para los pliegues nasolabiales ArteFill[®], que consiste en microesferas de polimetilmetacrilato (PMMA) suspendidas en colágeno bovino. Durante el período de desarrollo de 20 años la mayoría de sus efectos secundarios han sido eliminados para lograr el mismo nivel de seguridad que el ácido hialurónico⁹. Las complicaciones graves después de las inyecciones de ArteFill[®], tales como la formación de granulomas, no se han reportado con este producto, debido a la reducción a menos de 20 micrones de las microesferas de PMMA y el poco material inyectado, aunque en ocasiones pueden ocurrir complicaciones relacionadas con la técnica o la inexperiencia del profesional⁹. Si bien reacciones secundarias al uso de metacrilato, parafina o silicona no son frecuentes, se han descrito reacciones granulomatosas secundarias a estos materiales de relleno que en algunos casos pueden ser permanentes¹⁰. Salles y col.¹¹ en 32 pacientes que recibieron inyecciones de PMMA, describen en diez mujeres la formación de granulomas subcutáneos que aparecieron entre 6 y 12 meses después de la aplicación. Sin embargo están descritas complicaciones en tejidos blandos que aparecen

varios años después del procedimiento¹².

En el caso de nuestra paciente, consultó por la eliminación de un cálculo renal de oxalato de calcio seis años después de la aplicación del metacrilato, presentando previamente una lumbalgia inespecífica y la presencia de un cálculo en una ecografía renal. Posteriormente, en ecografías de control, se demostró la presencia de múltiples cálculos renales bilaterales. Este tipo de presentación difiere con la serie de Negri y col.¹³ en la cual todas las pacientes consultaron por moderada a severa disminución de la función renal. En esta serie de cuatro mujeres, todas tuvieron calcemias más elevadas y un período más corto, alrededor de un año, entre la inyección del metacrilato y la aparición de los síntomas. Si bien nuestra paciente presentó hipercalcemia, aumento del calcio iónico, bajos niveles de PTHi, y marcada hipercalciuria, en ningún momento se vio afectada su función renal. Se midieron diferentes marcadores urinarios vinculados a la formación de cálculos renales que fueron normales. El mecanismo por el cual estos pacientes presentan hipercalcemia y sus complicaciones está relacionado a la formación de granulomas subcutáneos que expresan en su interior la presencia de 1 alfa-hidroxilasa, enzima que convierte la 25 OHD circulante en 1,25 (OH)₂D a nivel de los macrófagos de los granulomas¹⁴. En una serie reciente, Donovan y col.¹ estudian 101 pacientes con hipercalcemia mediada por calcitriol y encuentran que casi el 50% corresponde a pacientes con sarcoidosis y sólo un 2% a granulomas por cuerpo extraño. El aumento del calcitriol sérico produce marcada absorción intestinal de calcio y estimula la resorción ósea con aumento de la calcemia, calcio iónico, inhibición de la PTHi e hipercalciuria. Nuestra paciente presentó todas estas alteraciones manifestando marcada hipercalciuria que atribuimos al au-

mento de la carga filtrada y a la disminución de la actividad reabsortiva distal del calcio por disminución de la actividad de la PTH. La presencia de osteoporosis, 1 año después de su menopausia, podría ser atribuida a la acción de la 1,25 (OH)₂ D sobre la resorción ósea y a la marcada hipercalcemia. Luego de corregido el déficit de vitamina D con ergocalciferol, cuyo déficit podría afectar la mineralización ósea, sin aumentar teóricamente la síntesis de 1,25 (OH)₂ D a nivel de los granulomas y el agregado de Denosumab subcutáneo - anticuerpo monoclonal humano con alta afinidad y especificidad sobre el RANKL, que impide la interacción con el RANK, reduciendo la actividad formativa y sobrevivencia de los osteoclastos y por lo tanto inhibiendo la actividad resorptiva de los mismos¹⁵ - los valores de calcio, calcio iónico y fósforo se mantuvieron en los límites superiores normales, aunque persistió la hipercalcemia por lo cual se le agregaron tiazidas para su control. Es posible que la evolución positiva de nuestra paciente esté relacionada a una menor dosis de metacrilato, con formación de granulomas de menor tamaño y extensión y que junto a la medicación indicada tuviera una evolución más favorable. En definitiva, si bien son infrecuentes las complicaciones por inyección con metacrilato, estas pueden ocurrir cuando no se utilizan productos de calidad, por impericia o negligencia del profesional, por exceso en la aplicación del compuesto o por reacciones inmunológicas propias de cada paciente. Consideramos que este es el primer caso descrito que en forma tardía, luego de 6 años de la inyección de metacrilato con formación de granulomas extendidos en glúteos y muslos, no presentó alteración de la función renal, normalizó la calcemia y el calcio iónico aunque persistió con hipercalcemia que hizo necesario el uso de tiazidas para su corrección.

Conflicto de intereses: Los autores declaran no poseer ningún interés comercial o asociativo que presente un conflicto de intereses con el trabajo presentado.

BIBLIOGRAFÍA

- 1) Donovan PJ, Sundac L, Pretorius CJ, D'Emden MC, McLeod DS. Calcitriol-mediated hypercalcemia: causes and course in 101 patients. *J Clin Endocrinol Metab.* 2013;98(10):4023-9.
- 2) Garabédian M, Jacqz E, Guillozo H, Grimberg R, Guillot M, Gagnadoux MF, et al. Elevated plasma 1,25-dihydroxyvitamin D concentrations in infants with hypercalcemia and an elfin facies. *N Engl J Med.* 1985;312(15):948-52.
- 3) Sturm LP, Cooter RD, Mutimer KL, Graham JC, Maddern GJ. A systematic review of dermal fillers for age-related lines and wrinkles. *ANZ J Surg.* 2011;81(1-2):9-17.
- 4) Oppenlander ME, Bina R, Snyder LA, Dickman CA. Intravertebral polymethylmethacrylate augmentation of anterior cervical discectomy fusion and plating in the setting of osteoporosis. *J Spinal Disord Tech.* 2014;27(3):185-8.
- 5) Jo JY, Kang SH, Park SW. Modified polymethylmethacrylate cervical plate and screw augmentation technique for intraoperative screw loosening. *J Spinal Disord Tech.* 2012;25(4):235-9.
- 6) Jaebon T. Polymethylmethacrylate: properties and contemporary uses in orthopaedics. *J Am Acad Orthop Surg.* 2010;18(5):297-305.
- 7) Webb JC, Spencer RF. The role of polymethylmethacrylate bone cement in modern orthopaedic surgery. *J Bone Joint Surg Br.* 2007;89(7):851-7.
- 8) Lee YB, Song EJ, Kim SS, Kim JW, Yu DS. Safety and efficacy of a novel injectable filler in the treatment of nasolabial folds: polymethylmethacrylate and cross-linked dextran in hydroxypropyl methylcellulose. *J Cosmet Laser Ther.* 2014;16(4):185-90.
- 9) Lemperle G, Sadick NS, Knapp TR, Lemperle SM. ArteFill permanent injectable for soft tissue augmentation: II. Indications and applications. *Aesthetic Plast Surg.* 2010;34(3):273-86.
- 10) Medeiros CC, Cherubini K, Salum FG, De Figueiredo MA. Complications after polymethylmethacrylate (PMMA) injections in the face: a literature review. *Gerodontology.* 2014;31(4):245-50.
- 11) Salles AG, Lotierzo PH, Gemperli R, Besteiro JM, Ishida LC, Gimenez RP, et al. Complications after polymethylmethacrylate injections: report of 32 cases. *Plast Reconstr Surg.* 2008;121(5):1811-20.
- 12) Wu W, Chayavichitsilp P, Hata T. Extremely delayed granulomatous reaction to soft-tissue injectables (polymethyl methacrylate). *J Am Acad Dermatol.* 2012;67(5):e206-7.
- 13) Negri AL, Rosa Diez G, Del Valle E, Piulats E,

- Greloni G, Quevedo A, et al. Hypercalcemia secondary to granulomatous disease caused by the injection of methacrylate: a case series. *Clin Cases Miner Bone Metab.* 2014;11(1):44-8.
- 14) Hewison M, Burke F, Evans KN, Lammas DA, Sansom DM, Liu P, et al. Extra-renal 25-hydroxyvitamin D3-1alpha-hydroxylase in human health and disease. *J Steroid Biochem Mol Biol.* 2007;103(3-5):316-21.
- 15) Lewiecki EM. Clinical use of denosumab for the treatment for postmenopausal osteoporosis. *Curr Med Res Opin.* 2010;26(12):2807-12.

Recibido en su forma original: 11 de Julio de 2016
En su forma corregida: 22 de agosto de 2016
Aceptación final: 24 de agosto de 2016
Dr. Rodolfo Spivacow
Instituto de Diagnóstico e Investigaciones Metabólicas, Buenos Aires, Argentina
e-mail: frspivacow@gmail.com