

CASUÍSTICA**REPARACIÓN ENDOVASCULAR DE FÍSTULA SAFENO-FEMORAL CON ANGIOPLASTÍA CON BALÓN CON DROGA. PRESENTACIÓN DE CASO***ENDOVASCULAR REPAIR OF SAPHENOFEMORAL ARTERIOVENOUS FISTULA WITH DRUG-ELUTING BALLON ANGIOPLASTY. CASE PRESENTATION*

Javier Rodríguez Asensio¹, Dora Agüero², Timoteo Calles Evans³, María Rosario Rey⁴

1) Jefe de Servicio de Clínica Quirúrgica y Especialista en Cirugía Vascular Periférica, Hospital Interzonal General de Agudos Vicente López y Planes, General Rodríguez, Buenos Aires, Argentina

2) Directora Médica de Fresenius Medical Care (FMC), Moreno, Buenos Aires, Argentina

3) Coordinador Médico, Fresenius Medical Care (FMC), Moreno, Buenos Aires, Argentina

4) Coordinadora de Instrumentación Quirúrgica, Hospital Interzonal General de Agudos Vicente López y Planes, General Rodríguez, Buenos Aires, Argentina

Rev Nefrol Dial Traspl. 2020; 40 (03):232-6

INTRODUCCIÓN

La insuficiencia renal crónica (IRC) terminal requiere, como terapia sustitutiva, la hemodiálisis (HD) o la diálisis peritoneal (DP). En el primero de los casos, los pacientes realizan generalmente sesiones trisemanales, con asistencia técnica en la Sala de Diálisis mediante la conexión a través de un acceso vascular, el cual puede ser transitorio o definitivo y, a su vez, este podrá ser por catéter permanente, por fístula arteriovenosa o por fistula protésica. En el segundo caso, los pacientes realizan su tratamiento dialítico en domicilio con varias modalidades, que van desde la diálisis diaria hasta el ciclado nocturno, a través de un catéter implantado en el peritoneo.

En la actualidad, la población en diálisis se encuentra en aumento debido a múltiples factores,⁽¹⁾ como el aumento de la expectativa de vida en este siglo y el ingreso de pacientes cada vez más jóvenes a causa de enfermedades como la diabetes. La expectativa de vida de la población en diálisis también se ve aumentada por las mejoras en la tecnología médica puesta al servicio de los pacientes con IRC. En los últimos años, han ingresado más de 7000

pacientes anualmente y en peores condiciones que en años anteriores. Esto último se explica debido a una reducción del contacto previo con el nefrólogo, lo que determina el ingreso de un alto porcentaje de pacientes jóvenes con anemia severa y con un gran deterioro clínico. La principal causa de ingreso es la nefropatía diabética y la nefroangioesclerosis.⁽¹⁾

Si bien en los últimos años se ha visto un incremento de la población en DP, el mayor porcentaje de pacientes continúa con la modalidad de HD, teniendo como primera modalidad de ingreso la utilización de catéteres transitorios, lo que incrementa el riesgo de muerte entre el 40 y 52%.⁽¹⁻²⁾ El uso de estos catéteres y el agotamiento de los accesos vasculares en miembros superiores han estimulado el desarrollo de accesos vasculares en miembros inferiores. El problema es que muchos de estos últimos son protésicos, teniendo complicaciones trombóticas e infecciosas. Los accesos vasculares clásicos nativos como la FAV radiocefálica de Brescia-Cimino, la braquiocefálica y las transposiciones de venas basílica y cubital, siguen siendo las de primera elección,⁽³⁻⁴⁾ ya que

presentan mayor tasa de permeabilidad y un menor índice de complicaciones, en comparación con los materiales protésicos.⁽⁵⁾ Entre de los materiales protésicos, las prótesis de PTFE tienen ventajas porque permiten reparaciones como las trombectomías y las reanastomosis, además, tienen tiempos más breves en la espera para punción, habiendo prótesis con la tecnología de punción rápida, heparinizadas y con soporte estructural externo, como los anillos que permiten cruzar zonas de flexión. Sin embargo, las prótesis de PTFE pueden desarrollar complicaciones infecciosas serias que aumentan la morbimortalidad de los pacientes. Por otra parte, ninguna de las prótesis existentes presenta mayor permeabilidad demostrada que la vena.

La mayor sobrevida de los pacientes, así como los largos tiempos en lista de espera para trasplante y el agotamiento peritoneal, hacen necesario el uso prolongado de estos accesos, pudiendo llevar a complicaciones locales y sistémicas. Dichas complicaciones incluyen la infección, el pseudoaneurisma de punción, el pseudoaneurisma anastomótico, la estenosis, la isquemia distal,⁽⁶⁾ la endocarditis bacteriana y la embolia pulmonar. Ante el agotamiento de todas las posibilidades de accesos en miembros superiores, una alternativa es la confección de FAV en miembros inferiores.

Los accesos vasculares en miembros inferiores constituyen una alternativa poco utilizada por los cirujanos vasculares debido a la alta tasa de complicaciones potenciales que devienen de la confección de estos accesos, como por ejemplo, el edema severo de muslo y pierna, la incomodidad de punción y manejo, y la infección del sitio quirúrgico, ya que la mayor cantidad de anastomosis se realizan en la región inguinal. Esto, sumado a la utilización de injertos protésicos, hacen de estos accesos los menos elegidos, quedando relegados a etapas más avanzadas en la evolución del paciente.

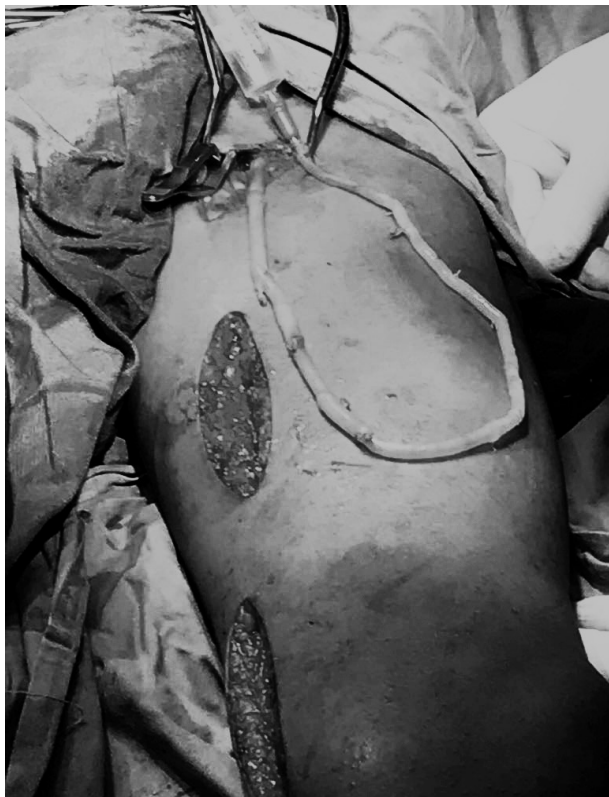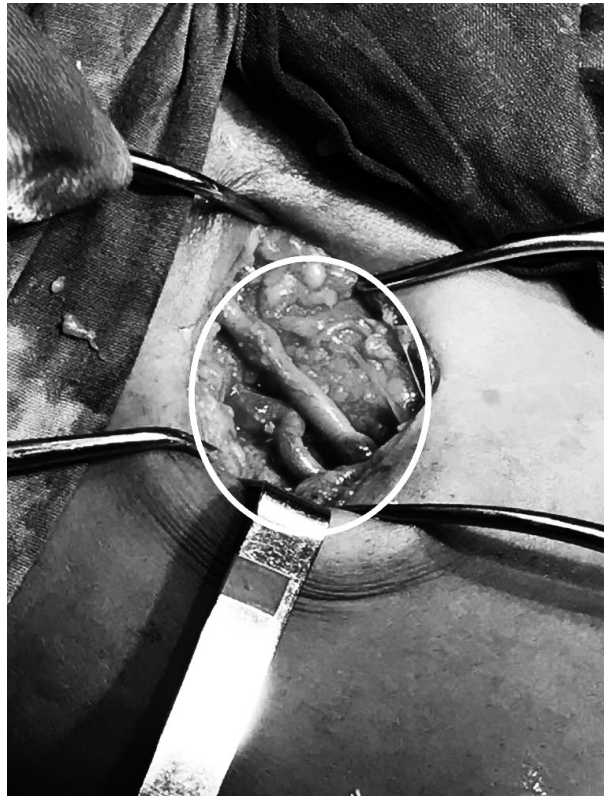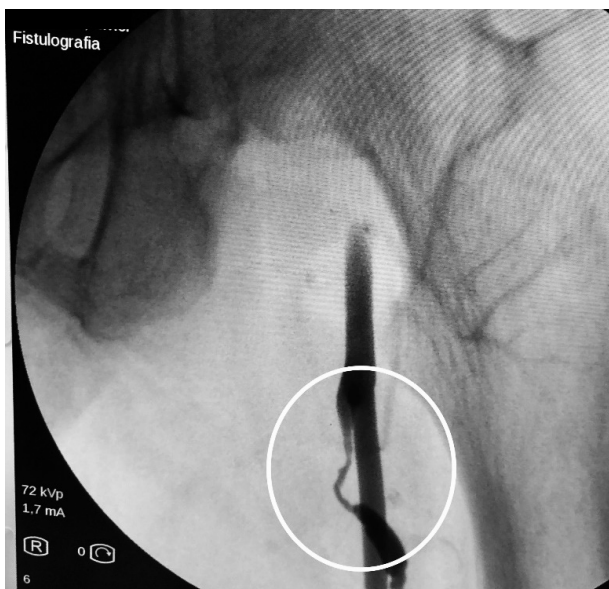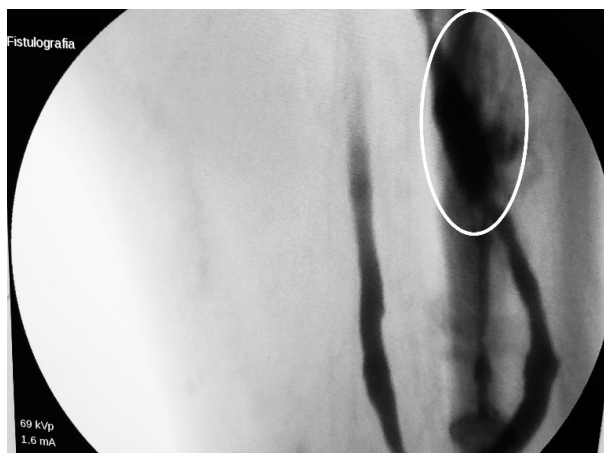Ante el aumento de la población en diálisis y el tiempo en que los pacientes permanecen bajo este tratamiento aparece otro problema, quizás

más importante, que es el agotamiento los de accesos vasculares convencionales y habituales en miembros superiores. Debido a esto se han ido desarrollando alternativas en la confección de accesos en miembros inferiores, como la fístula safeno-femoral (**Imagen 1 y 2**),⁽⁷⁾ safeno-tibial^(8,13) y también la utilización de vena femoral superficial transpuesta al muslo o como injerto autólogo donado al miembro superior.⁽⁹⁻¹⁰⁾

Ello representa una alternativa a la confección de accesos protésicos y a la utilización de catéteres permanentes, ya que los accesos nativos poseen mayor índice de permeabilidad.^(4, 8)

Esto lleva a la desafiante necesidad de rescatar este tipo de fístulas, ante la aparición de disfunciones, con métodos quirúrgicos convencionales y endovasculares. Se presenta un caso clínico de una joven de 27 años de edad, en HD trisemanal desde hace diez años, debido a nefropatía lúpica, diagnosticada cuatro años antes de su ingreso a diálisis. La misma presentaba agotamiento de accesos vasculares en ambos miembros superiores por múltiples FAV nativas y protésicas con abordaje auxiliar bilateral asociada a angioplastia axilar izquierda. Ingresó con FAV safeno-femoral en loop izquierdo disfuncionante, de siete meses de evolución con hipoflujo y kTv inadecuado. Con el examen físico se constató escaso frémito y latido.

Se realizó ecodoppler, el cual informó permeabilidad del acceso vascular con aumento del espesor de la pared de la vena proximal a la arteria. Debido a la semiología, doppler y dinámica de la diálisis, se decidió ingresarla a quirófano a fin de realizar angiografía diagnóstica y, eventualmente, terapéutica. Durante el procedimiento se constató estenosis suboclusiva severa y extensa con repercusión hemodinámica, próxima a la anastomosis arterial, por lo que se decidió reparación endovascular con angioplastia con balón con droga de la FAV safeno-femoral en loop. (**Imagen 3 y 4**)

Imagen 1. Loop Safeno-femoral izquierda**Imagen 2.** Anastomosis proximal a la AFS**Imagen 3.** Estenosis postanastomótica con compromiso de la rama arterial de la FAV**Imagen 4.** Flap de disección postdilatación**DESCRIPCIÓN**

Se realizó abordaje del tercio medio de la fístula, con anestesia local y sedación anestésica, bajo control radioscópico con Arco en C Philips

Pulsera®. Se realizó punción retrógrada de vena safena, por visión directa con introductor de 5 Fr, se progresó con cuerda hidrofílica de 0.035x260 atravesando la lesión obstructiva hacia la arteria femoral común (**Imagen 3**).

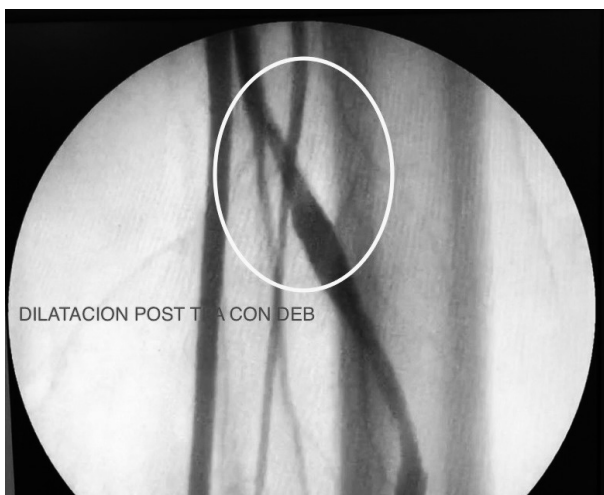
Se realizó una primera dilatación con balón simple de 5 x 60, durante 120 segundos continuos

a 8 ATM. Control angiográfico: se constató dilatación con pequeño flap de disección (**Imagen 4**). Se procedió a realizar angioplastia con balón con Paclitaxel de 6 x 60 RANGER®, durante 180 segundos a 6 ATM, obteniendo resultado satisfactorio con buen flujo en el recorrido completo de todo el acceso sin necesidad de colocar stent.

RESULTADOS

Se obtuvo resultado satisfactorio con buen

Imagen 5. TPA con DEB

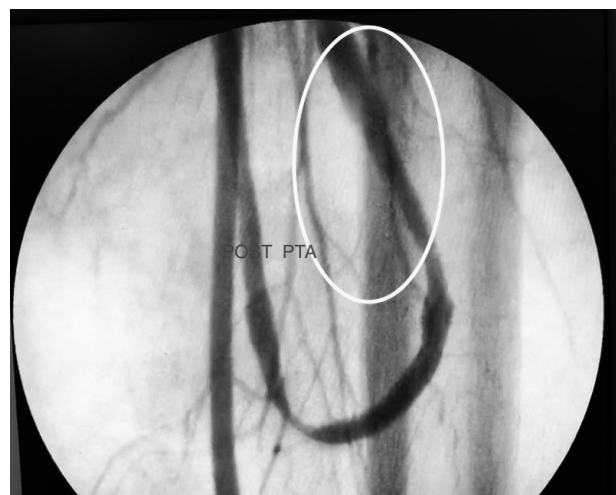

CONCLUSIONES

El seguimiento a seis meses presenta resultados aceptables en la dinámica del acceso vascular. Si bien el costo unitario del procedimiento, en cuanto a materiales descartables, valor del balón con droga, quirófano y personal capacitado, fue estimado en 1000 dólares aproximadamente, no se pudo realizar un análisis costo-beneficio debido a que la confección de este tipo de accesos vasculares es muy escasa y en nuestra institución solo se han realizado treinta hasta la fecha, de los cuales este fue el único que requirió reparación endovascular. En este caso la angioplastia con balón con droga mostró resultado satisfactorio en la permeabilidad asistida de la FAV safeno-femoral, pudiendo ser una alternativa válida al rescate de accesos complejos, lo que debe ser sometido a análisis con un mayor número de casos, a fin de poder arribar a conclusiones con fuertes bases científicas.

flujo en el recorrido completo de todo el acceso, mediante control angiográfico (**Imágenes 5 y 6**). Durante sus últimas valoraciones de funcionalidad destacó: FAV permeable, de adecuado desarrollo, accesible y de punción poco dificultosa; Kt/v 1,86; presión prebomba -200 mmHg; presión venosa 200 mmHg; Qb nominal 400 ml/min; flujo efectivo (Qbef) 356 ml/min. Estos datos se mantuvieron constantes durante los últimos trece meses.

Imagen 6. Control angiográfico



Conflicto de intereses: Los autores declaran no poseer ningún interés comercial o asociativo que presente un conflicto de intereses con el trabajo presentado.

BIBLIOGRAFÍA

- 1) Marinovich S, Lavorato C, Bisignano L, Hansen Krogh D, Celia E, Tagliafichi V, *et al.* Registro Argentino de Diálisis Crónica SAN INCUCAI 2017. Informe 2018. Buenos Aires: Instituto Nacional Central Único Coordinador de Ablación e Implante, Sociedad Argentina de Nefrología, 2018. [Internet]. Disponible en: < http://san.org.ar/2015/docs/registros/2018/REGISTRO_ARGENTINO_DIALISIS_CRONICA_2017_VERSION_COMPLETA.pdf> (Consulta: 20/11/2019).
- 2) Perl J, Wald R, McFarlane P, Bargman JM, Vonesh E, Na Y, *et al.* Hemodialysis vascular access modifies the

- association between dialysis modality and survival. *J Am Soc Nephrol.* 2011;22(6):1113-21. doi:10.1681/ASN.2010111155,
- 3) Shechter SM, Skandari MR, Zalunardo N. Timing of arteriovenous fistula creation in patients With CKD: a decision analysis. *Am J Kidney Dis.* 2014;63(1):95-103. doi:10.1053/j.ajkd.2013.06.021.
 - 4) National Kidney Foundation; KDOQI. Clinical Practice Guidelines and Clinical Practice Recommendations. 2006 Updates: hemodialysis adequacy, peritoneal dialysis adequacy and vascular access. *Am J Kidney Dis.* 2006;48(Suppl. 1):S1-322.
 - 5) Barba-Vélez A, Ocharan-Corcuera J, Foraster A. Manejo de los accesos vasculares para hemodiálisis. *Gac Med Bilbao.* 2011;108(4):108-33. doi:10.1016/j.gmb.2011.09.001.
 - 6) Brescia MJ, Cimino JE, Appel K, Hurwich BJ. Chronic hemodialysis using venipuncture and a surgically created arteriovenous fistula. *N Engl J Med.* 1966;275(20):1089-92. doi:10.1056/NEJM196611172752002.
 - 7) Rodríguez Asensio J, Nigro P, Spósito G, Agüero D, Lapman G, Bevione P. Fistula safeno-femoral como acceso de hemodiálisis, análisis de permeabilidad, técnica quirúrgica y complicaciones. *Nefrol Argent.* 2017;15(4):[12 p.].
 - 8) Flora HS, Chaloner EJ, Day C, Barker SGE. The ankle arterio-venous fistula: an approach to gaining vascular access for renal haemodialysis. *Eur J Vasc Endovasc Surg.* 2001;22(4):376-8. doi:10.1053/ejvs.2001.1451.
 - 9) Kapala A, Szczesny W, Stankiewicz W, Hrynczewicz W. Vascular access for chronic dialysis using the superficial femoral vein. *J Vasc Access.* 2003;4(4):150-3.
 - 10) Corrêa JA, Pires AC, Kafejian O, Miranda Jr F, Galego SJ, Yamazaki YR, et al. Superficial saphenofemoral arteriovenous fistula as access to hemodialysis - description of operative technique and initial clinical experience. *J Vasc Br.* 2005;4(4):341-8.
 - 11) Tordoir J, Canaud B, Haage P, Konner K, Basci A, Fouque D, et al. EBPG on vascular access. *Nephrol Dial Transplant.* 2007;22(Suppl 2):ii88-ii117. doi:10.1093/ndt/gfm021.

Recibido en su forma original: 13 de septiembre de 2019

En su forma corregida: 12 de diciembre de 2019

Aceptación final: 17 de enero de 2020

Dr. Javier Rodríguez Asensio

Servicio de Clínica Quirúrgica, Hospital Interzonal General de Agudos Vicente López y Planes, Buenos Aires, Argentina

ORCID: 0000-0001-6440-5419

e-mail: javierhrodriguez@gmail.com