

CASUÍSTICA**GLOMERULOESCLEROSIS FOCAL Y SEGMENTARIA LUEGO DE EMBARAZO COMPLICADO CON PREECLAMPSIA Y FALLA RENAL AGUDA. REPORTE DE CASO***FOCAL SEGMENTAL GLOMERULOSCLEROSIS AFTER PREGNANCY COMPLICATED WITH PREECLAMPSIA AND ACUTE RENAL INJURY. CASE REPORT*

Luis Arellán-Bravo¹, José Valencia-Rodríguez², Luis Sánchez- Pérez², Fernando Mayor-Balta¹⁻²

1) Universidad Nacional Mayor de San Marcos, Lima, Perú

2) Hospital Nacional Dos de Mayo, Lima, Perú

Rev Nefrol Dial Traspl. 2019; 40 (01): 46-50

RESUMEN

Presentamos el caso de una paciente de 35 años, que cursó su última gestación con preeclampsia y falla renal aguda oligúrica, requiriendo ser intervenida mediante cesárea de emergencia y apoyo dialítico con un total de 16 sesiones de hemodiálisis, evolución favorable.

Después de cuatro meses de alta desarrolló síndrome nefrótico, por lo que se la hospitalizó para un mejor manejo y una exhaustiva investigación de la etiología. Se tomaron medidas de soporte sin nuevo requerimiento de terapia de reemplazo renal, se descartó secundarismo y se le realizó biopsia renal. El estudio anatomopatológico concluyó que se trataba de una glomeruloesclerosis focal y segmentaria, en su variante perihilar.

La paciente evolucionó favorablemente durante su hospitalización y al darle el alta se la citó para continuar manejo por consulta externa. La aparición de síndrome nefrótico meses después del embarazo nos debe sugerir la presencia de una glomerulopatía subyacente o una glomerulopatía de novo.

PALABRAS CLAVE: glomeruloesclerosis

focal y segmentaria; preeclampsia; embarazo; podocituria; proteinuria; síndrome nefrótico

ABSTRACT

We describe the case of a 35-year-old patient, who experienced preeclampsia and oliguric acute renal injury during her last pregnancy, requiring intervention by emergency cesarean section and dialysis support with a total of 16 hemodialysis sessions; she responded favorably.

Four months after discharge, she developed nephrotic syndrome, so she was hospitalized for better management and a thorough etiologic research. Support measures were taken with no need for renal replacement therapy; secondary lesions were ruled out and a renal biopsy was performed. The pathological study concluded that it was a focal segmental glomerulosclerosis, in its perihilar variant.

The patient responded favorably during her hospitalization and when discharged, she was summoned to continue management by external consultation. The appearance of nephrotic syndrome months after pregnancy may suggest the presence of an underlying glomerulopathy or de novo glomerulopathy.

KEYWORDS: focal and segmental glomerulosclerosis; preeclampsia; pregnancy; podocyturia; proteinuria; nephrotic syndrome

INTRODUCCIÓN

La preeclampsia se caracteriza, histológicamente, por hipertrofia y tumefacción de las células endocapilares (endoteliosis), y por el engrosamiento de las paredes capilares con imágenes de doble contorno. Sin embargo, la preeclampsia también puede estar acompañada de lesiones de glomeruloesclerosis focal y segmentaria (GEFS) de novo o recurrente, especialmente las formas graves, con síndrome nefrótico o hipertensión severa, similares a la GEFS primaria, aunque clínicamente se diferencian por el curso autolimitado.⁽¹⁻²⁾

La incidencia global de la preeclampsia se ha estimado entre el 3 al 5 % del total de los embarazos, siendo la principal causa de morbilidad y mortalidad en mujeres embarazadas y sus fetos en todo el mundo. En la preeclampsia la incorporación de citotrofoblasto en las arterias espirales es incompleta,⁽³⁾ la placenta modificada libera el receptor de crecimiento endotelial vascular (VEGF, por sus siglas en inglés Vascular Endothelial Growth Factor) soluble en la circulación de la madre (sFlt-1), lo que causa muchos trastornos, incluso daño renal.

El VEGF es producido por los podocitos glomerulares, necesario para la función normal de los mismos. El daño del número crítico de podocitos contribuye al desarrollo de la GEFS.⁽⁴⁻⁶⁾

Presentamos el caso de una mujer joven gestante que, posteriormente a un cuadro de preeclampsia severa asociada a falla renal aguda con requerimiento dialítico, desarrolló síndrome nefrótico debido a GEFS.

REPORTE DE CASO

Paciente mujer, ama de casa, 35 años de edad, natural y procedente de Huacho, provincia de Huaral, Departamento de Lima (Perú). Como antecedentes presentó:

1) Hipotiroidismo subclínico, sin tratamiento

desde hace dos años.

2) Dos gestaciones previas, los dos productos vivos. Primer parto a los 28 años por cesárea debido a pelvis estrecha, primer embarazo sin complicaciones.

Ingresó a maternidad en abril de 2018, a las veintidós semanas de gestación, debido a una cefalea intensa. Se le halló presión arterial de 160/90 mmHg y fue diagnosticada con preeclampsia severa, fue operada por cesárea de emergencia.

La paciente ingresó a la Unidad de Cuidados Intensivos por requerir ventilación mecánica y desarrolló falla renal aguda oligúrica, que le produjo sobrecarga hídrica, refractaria a tratamiento diurético, por lo que recibió terapia de reemplazo renal (TRR) con un total de 16 sesiones de hemodiálisis convencional.

Por su evolución clínica favorable fue retirada de ventilación mecánica, recuperó la diuresis y la función renal. Se le dio el alta a fines de mayo de 2018, luego de dos meses de internación hospitalaria.

Cuatro meses después del alta, en septiembre de 2018, la paciente acudió al consultorio externo del Servicio de Nefrología del Hospital Nacional Dos de Mayo, con historia de edema progresivo de un mes de evolución, aumento de la sed y, finalmente, oliguria. El examen clínico reportó: PA=140/80 mmHg, FC=90 latidos por minutos, 18 respiraciones por minuto, edema generalizado, con fóvea 4+/4+ en miembros inferiores y superiores, ascitis y edema palpebral. En aparato respiratorio, rales crepitantes en 2/3 inferiores de ambos hemitórax, en abdomen signo de la oleada (+) y matidez desplazable. Se indica su hospitalización inmediata.

Los estudios de laboratorio evidenciaron creatinina sérica entre 2 y 4 mg/dl, albúmina sérica 1,89 g/dl, colesterol total 533 mg/dl, triglicéridos 300 mg/dl, proteinuria 10 g en 24 horas, hemoglobina 9,0 g/dl, junto a un examen de orina patológico, con urocultivo positivo para *Proteus mirabilis*.

Para descartar secundarismo se evaluaron anticuerpos antinucleares, anticuerpos

anticitoplasma de neutrófilos, perfil de anticuerpos antifosfolípidos, proteínas del complemento; todos resultaron no contribuyentes. También se realizaron exámenes serológicos para asegurar la ausencia de infecciones.

La ecografía renal mostró tamaño renal en rangos normales, con parénquimas de 20 mm; la ecografía doppler de vasos renales no evidenció trombosis de venas ni signos de estenosis; la tomografía torácica, abdominal y pélvica tampoco reportó alteraciones significativas.

El tratamiento consistió en medidas de soporte: diuréticos, antiproteinúricos, anticoagulación profiláctica, fibratos, estatinas, albúmina humana y manejo electrolítico y nutricional, así como cefuroxima y levotiroxina.

La biopsia renal, realizada en septiembre de 2018, por el síndrome nefrótico presentado informó: corteza y médula renal con 18 glomérulos, 2 de ellos globalmente esclerosados y 5 con esclerosis segmentaria (2 de localización perihiliar y con sinequia a la cápsula de Bowman), el resto de los glomérulos dentro de límites normales. Existe engrosamiento segmentario de asas capilares. Los túbulos tienen degeneración turbia, cilindros hialinos (1+) y hemáticos (1+), con atrofia tubular (20 %), intersticio con fibrosis leve, vasos sanguíneos sin alteraciones significativas.

(Imágenes 1 y 2)

La inmunofluorescencia fue negativa para IgG, IgM, IgA, C3 y C1q. El diagnóstico histopatológico fue GEFS con variante perihiliar.

Posteriormente a la biopsia, la paciente fue atendida por consultorio externo de nefrología con corticoterapia, diuréticos, antiproteinúricos, manejo nutricional y medidas de soporte: su evolución clínica fue favorable. Al alta presentó: creatinina 1.0 mg/dl, proteinuria 300 mg en 24 horas y hemoglobina 10.1 mg/dl.

DISCUSIÓN

En pacientes con preeclampsia se observa daño en los podocitos, se cree que ésta es la razón de la proteinuria. En el curso de la preeclampsia a menudo se manifiesta síndrome nefrótico y la pérdida renal de proteínas es mayor a 3.5

gr por día, sin otros cambios en el sedimento urinario.⁽⁷⁻⁸⁾ Las células epiteliales glomerulares viscerales, también llamadas podocitos, son células diferenciadas que recubren la superficie exterior de la membrana basal glomerular, por lo tanto, forman la barrera final contra la pérdida de proteínas. Hasta el momento se pensaba que los podocitos, durante el curso de la preeclampsia, permanecían intactos; algunos estudios han demostrado que la proteinuria en la preeclampsia está asociada con la podocituria.⁽⁹⁾

La podocituria precede a los síntomas clínicos de la preeclampsia y a la presencia de la proteinuria por semanas. Poco se sabe sobre el proceso de recuperación de la lesión de los podocitos tras los embarazos con preeclampsia. Comúnmente, la proteinuria se resuelve a las doce semanas postparto, aunque algunos estudios indican que la podocituria puede persistir luego del parto.⁽¹⁰⁾ En nuestro caso, la paciente persistió con la proteinuria dieciséis semanas después del embarazo, por lo que la GEFS se encontraba aún activa. Presentó síndrome nefrótico puro, por lo cual tuvo que ser hospitalizada.

La pregunta sigue siendo si en presencia de cambios de la GEFS, que aparece luego de la preeclampsia, las mujeres deben ser tratadas con inmunosupresores o no. La terapia de inmunosupresión está reservada para la GEFS primaria. Al término del embarazo ya no es una causa subyacente.

En este caso en particular, la paciente presentó los síntomas del síndrome nefrótico luego del término del embarazo, respondiendo favorablemente a la corticoterapia, por lo que se deduce que se trataría de una GEFS primaria.

Nochy realizó un estudio en el cual once mujeres tuvieron GEFS postparto, de las cuales, diez de ellas presentaron preeclampsia severa. De esto se concluye que la preeclampsia es una causa de desarrollo de GEFS postparto.⁽¹¹⁾

En la presencia de síndrome nefrótico postpreeclampsia con afectación renal, se aconseja considerar la presencia de una GEFS activa que requiere diagnóstico y manejo para mejorar el estado clínico de las pacientes.

Imagen 1. Tinción tricrómica de Masson, en parte superior derecho de la imagen se evidencia glomérulo esclerosado (coloración PAS, 100x)

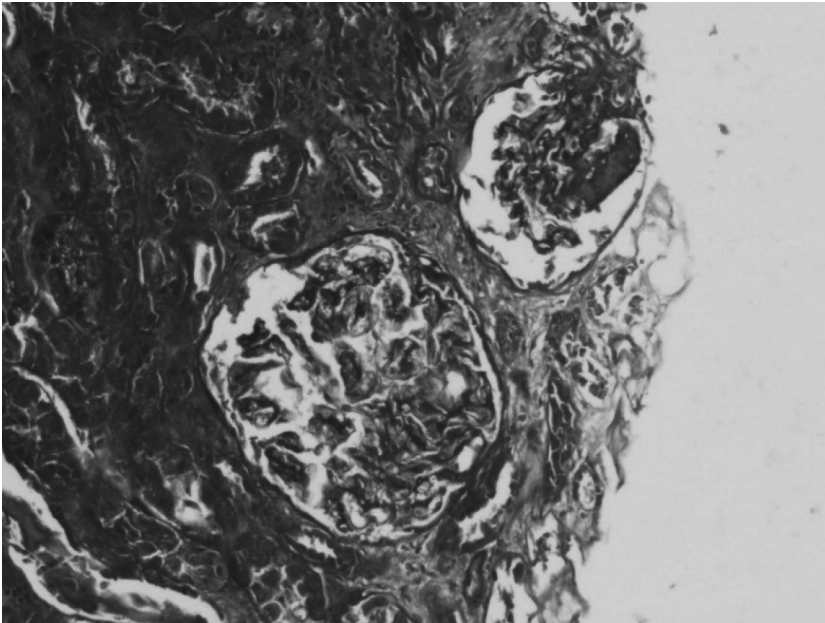
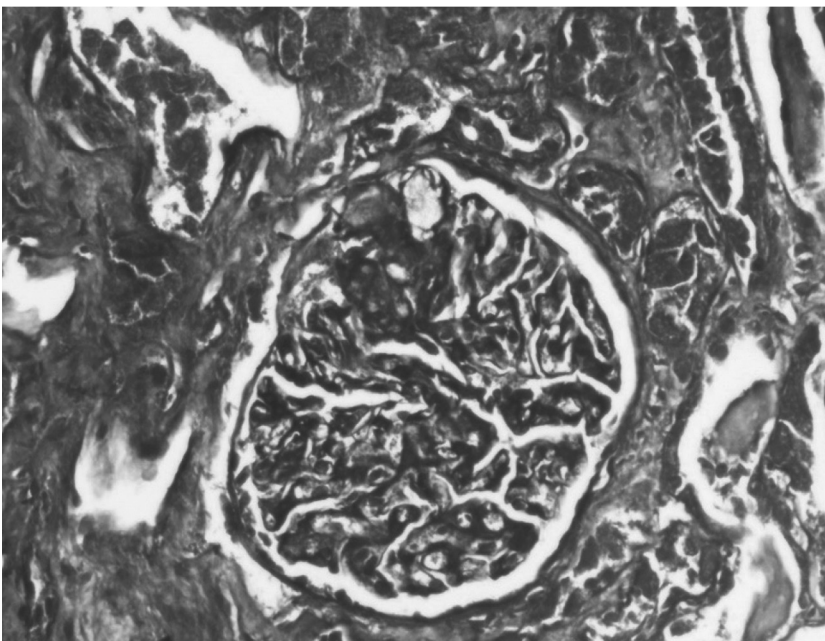


Imagen 2. Evidencia de glomeruloesclerosis focal y segmentaria (coloración PAS, 100x)



Conflicto de intereses: Los autores declaran no poseer ningún interés comercial o asociativo que presente un conflicto de intereses con el trabajo presentado.

BIBLIOGRAFÍA

- 1) Goldenberg RL, Culhane JF, Iams JD, Romero R. Epidemiology and causes of preterm birth. *Lancet*. 2008;371(9606):75-84.

- 2) Brown MA, Lindheimer MD, de Swiet M, Van Assche A, Moutquin JM. The classification and diagnosis of the hypertensive disorders of pregnancy: statement from the International Society for the Study of Hypertension in Pregnancy (ISSHP). *Hypertens Pregnancy*. 2001;20(1):IX-XIV.
- 3) Zhou Y, Damsky CH, Fisher SJ. Preeclampsia is associated with failure of human cytotrophoblasts to mimic a vascular adhesion phenotype. One cause of defective endovascular invasion in this syndrome? *J Clin Invest*. 1997;99(9):2152-64.
- 4) Kwiatkowski S, Kwiatkowska E, Rzepka R, Kurkiewicz V, Mikołajek-Bedner W, Torbè A. Development of a focal segmental glomerulosclerosis after pregnancy complicated by preeclampsia: case report and review of literature. *J Matern Fetal Neonatal Med*. 2016;29(10):1566-9.
- 5) Cornelis T, Odutayo A, Keunen J, Hladunewich M. The kidney in normal pregnancy and preeclampsia. *Semin Nephrol*. 2011;31(1):4-14.
- 6) Lafayette RA, Druzin M, Sibley R, Derby G, Malik T, Huie P, et al. Nature of glomerular dysfunction in pre-eclampsia. *Kidney Int*. 1998;54(4):1240-9.
- 7) Hennessy A, Makris A. Preeclamptic nephropathy. *Nephrology (Carlton)*. 2011;16(2):134-43.
- 8) Henaó DE, Mathieson PW, Saleem MA, Bueno JC, Cadavid A. A novel renal perspective of preeclampsia: a look from the podocyte. *Nephrol Dial Transplant*. 2007;22(5):1477.
- 9) Son GH, Kim JH, Hwang JH, Kim YH, Park YW, Kwon JY. Urinary excretion of nephrin in patients with severe preeclampsia. Urinary nephrin in preeclampsia. *Hypertens Pregnancy*. 2011;30(4):408-13.
- 10) Sugimoto H, Hamano Y, Charytan D, Cosgrove D, Kieran M, Sudhakar A, et al. Neutralization of circulating vascular endothelial growth factor (VEGF) by anti-VEGF antibodies and soluble VEGF receptor 1 (sFlt-1) induces proteinuria. *J Biol Chem*. 2003;278(15):12605-8.
- 11) Garovic VD, Wagner SJ, Petrovic LM, Gray CE, Hall P, Sugimoto H, et al. Glomerular expression of nephrin and synaptopodin, but not podocin, is decreased in kidney sections from women with preeclampsia. *Nephrol Dial Transplant*. 2007;22(4):1136-43.
- 12) Zhao S, Gu X, Groome LJ, Wang Y. Decreased nephrin and GLEPP-1, but increased VEGF, Flt-1, and nitrotyrosine, expressions in kidney tissue sections from women with preeclampsia. *Reprod Sci*. 2009;16(10):970-9.
- 13) Garovic VD, Wagner SJ, Turner ST, Rosenthal DW, Watson WJ, Brost BC, et al. Urinary podocyte excretion as a marker for preeclampsia. *Am J Obstet Gynecol*. 2007;196(4):320.e1-7.
- 14) Kriz W. The pathogenesis of 'classic' focal segmental glomerulosclerosis-lessons from rat models. *Nephrol Dial Transplant*. 2003;18(Suppl 6):vi39-44.
- 15) Wang IK, Muo CH, Chang YC, Liang CC, Chang CT, Lin SY, et al. Association between hypertensive disorders during pregnancy and end-stage renal disease: a population-based study. *CMAJ*. 2013;185(3):207-13.
- 16) Maharaj AS, Saint-Geniez M, Maldonado AE, D'Amore PA. Vascular endothelial growth factor localization in the adult. *Am J Pathol*. 2006;168(2):639-48.
- 17) Nochy D, Heudes D, Glotz D, Lemoine R, Gentric D, Bruneval P, et al. Preeclampsia associated focal and segmental glomerulosclerosis and glomerular hypertrophy: a morphometric analysis. *Clin Nephrol*. 1994;42(1):9-17.

Recibido en su forma original: 22 de julio de 2019

En su forma en corregida: 16 de agosto de 2019

Aceptación final: 30 de septiembre de 2019

Dr. Luis Arellán-Bravo

Universidad Nacional Mayor de San Marcos, Lima, Perú

e-mail: luis.arellan1@unmsm.edu.pe