

CASUÍSTICA

INUSUAL CAUSA DE DETERIORO PROGRESIVO DE LA FUNCIÓN RENAL

UNCOMMON CAUSE OF PROGRESSIVE RENAL FUNCTION DECLINE

César Agost Carreño¹, María Soledad Rumiz¹, Marta María Paz¹, Claudio Orquera², Paula Grill², Teresa Castiglioni³

1) Servicio de Nefrología, Sanatorio La Trinidad Mitre, Buenos Aires, Argentina

2) Servicio de Clínica Médica, Sanatorio La Trinidad Mitre, Buenos Aires, Argentina

3) Centro de Patología Dr. Boris Elsner, Buenos Aires, Argentina

Rev Nefrol Dial Traspl. 2017; 37 (4): 215-9

RESUMEN

Toda vez que a lo largo de 3 meses hay una caída del 50% del filtrado glomerular estamos en presencia de lo que se define como deterioro rápidamente evolutivo de la función renal. Si además es acompañado de un sedimento urinario activo, inferimos estar frente a una glomerulopatía rápidamente evolutiva, una microangiopatía trombótica, una enfermedad renal ateroembólica o una nefritis intersticial. La mayoría de las veces la celeridad con que se inicia el tratamiento impacta en el resultado del mismo, lo que con frecuencia obliga a realizarlo en forma empírica. No obstante, como la terapéutica a emplear no es inocua, debemos extremar las medidas diagnósticas para definir la etiología, este caso es un ejemplo de ello.

PALABRAS CLAVE: función renal; deterioro rápidamente evolutivo; etiología; diagnóstico

ABSTRACT

Whenever there is a 50% drop in glomerular filtration over 3 months we are in the presence of what is defined as rapidly progressive deterioration of renal function. If it is also accompanied by an active urinary sediment, it is inferred that one of these may be taking place: a

rapidly progressive glomerulonephritis, a thrombotic microangiopathy, an atheroembolic renal disease or an interstitial nephritis. In most cases the speed with which the treatment is initiated impacts on its result, which often requires that it is done empirically. However, as the therapy used is not innocuous, we must maximize diagnostic measures to define the etiology; this case is an example of this.

KEYWORDS: renal function; rapidly progressive deterioration; etiology; diagnosis

CASO CLÍNICO

Antecedentes personales: varón de 56 años, con antecedentes de HTA, tabaquismo, EPOC, rinitis alérgica, forunculosis. Trabajó en hipódromo, en alimentación de caballos. Acostumbra ir de pesca recreativa al litoral argentino esporádicamente.

Enfermedad actual: comenzó 4 meses previos a la internación con astenia, adinamia, hiporexia, sudoración nocturna, tos; evolucionó con disnea clase funcional II-III; luego agregó poliartralgias, lesiones plantares. Estaba siendo estudiado en forma ambulatoria, donde se había

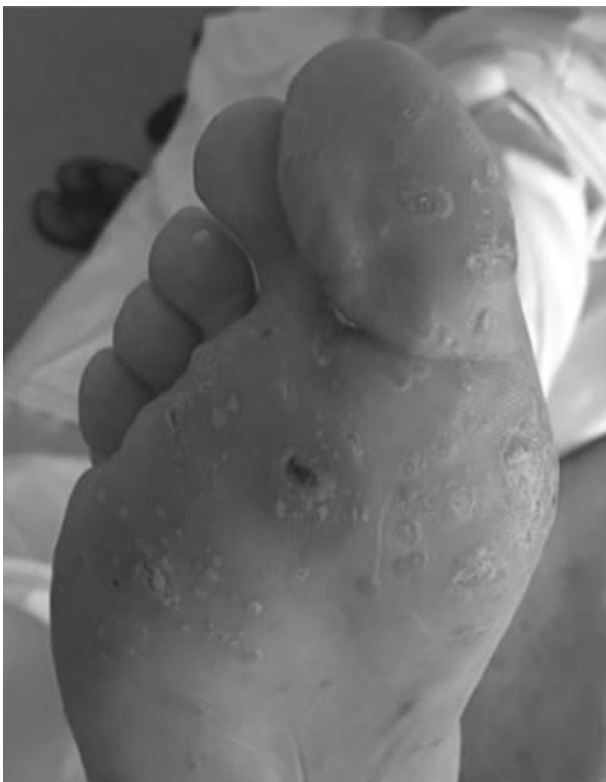evidenciado: deterioro de función renal: creatininas 1.7-2.3 mg/dl. TAC de tórax: ganglios mediastinales e hiliares bilaterales aumentados de tamaño, opacidades en vidrio esmerilado biapicales, bronquiectasias por tracción en lóbulo superior izquierdo, y múltiples imágenes nodulares con densidad de partes blandas biapicales, la más voluminosa de ellas con cavitación central; aumento de tamaño de glándula suprarrenal izquierda; nódulo de 2 cm en glándula suprarrenal derecha; dos imágenes cuneiformes hipodensas en parénquima esplénico (compatibles con infartos).

Se internó para completar estudios.

Examen físico al ingreso: buen estado general, normotenso, febril. Hipoventilación en campos pulmonares superiores. Lesiones plantares bilaterales tipo pápulas de 5 mm de diámetro, algunas con ulceración central, dolorosas (**Imagen 1**). Lesiones inguinales: izquierda, úlcera de 15 mm de diámetro, con fondo limpio; derecha: nódulo ligeramente eritematoso y doloroso.

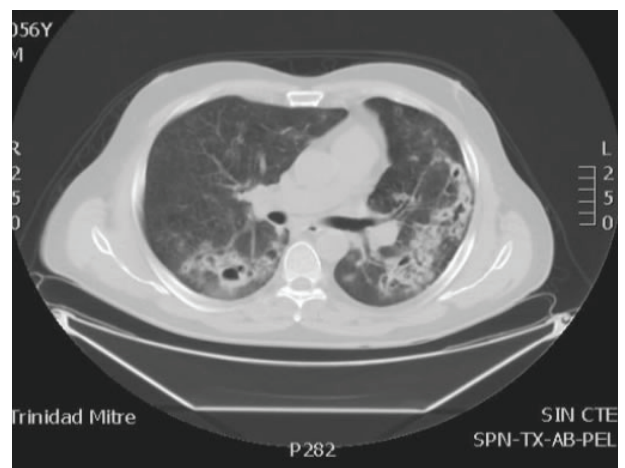
Se realizaron los siguientes estudios comple-

Imagen 1. Lesiones cutáneas en plantas



mentarios. Laboratorio: hematocrito 36%, hemoglobina 12mg/dl, glóbulos blancos 15.000 (61% neutrófilos), plaquetas 600.000. Eritrosedimentación 51 mm, proteína C reactiva 69.8 mg/l, glucemia 96 mg/dl, urea 102 mg/dl, creatinina 3,3 mg/dl, sodio 134 mEq/l, potasio 5,6 mEq/l, cloro 105 mEq/l, calcio 10 mg/dl, fósforo 5.2 mg/dl, magnesio 1,8 mg/dl, proteínas totales 6 g/dl, albumina 3g/dl. Hepatograma normal. Ferremia 21 mcg/dl, ferritina 672 ng/dl, transferrina 128 mg%, saturación transferrina 12%. Hemoglobina y proteínas en orina negativos. Antigenuria para neumococo negativa. VDRL negativa. Serologías hepatitis B y C, y HIV negativas. Ag p24 negativo. Sedimento urinario: campo semicubierto de leucocitos, eritrocitos 6-10 por campo, algunos dismórficos, algunos acantocitos; cilindros hialinos, granulosos y 1 cilindro eritrocitario, células redondas en acúmulos. Proteinuria de 24 hs 0,28 gr. Urocultivo negativo. Hemocultivos negativos. Radiografía de tórax: infiltrados intersticio alveolares difusos, a predominio izquierdo. Ecografía abdominal: sin hallazgos relevantes. TAC tórax: similar a la realizada previo a internación (**Imagen 2**). Lavado broncoalveolar: material inflamatorio; tinción Ziehl Neelsen: negativo; PCR para TBC negativa; cultivo: desarrollo de flora habitual de vías aéreas superiores. Biopsia transbronquial: metaplasia pavimentosa bronquial, material mucoide con gérmenes.

Imagen 2. Tomografía Axial Computada de tórax

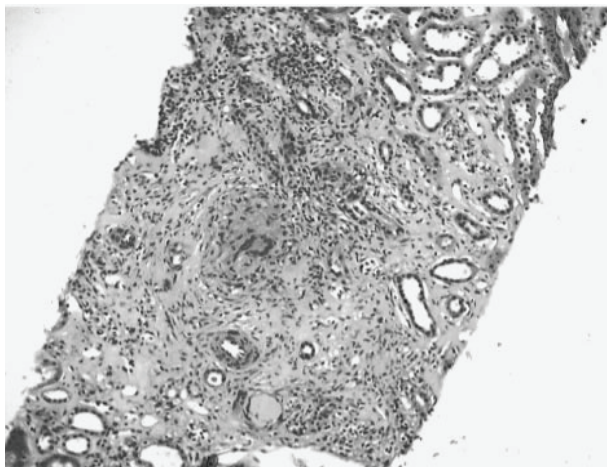


Se solicitó FAN, Anti DNA, C3, C4, Crioglobulinas, ANCAc ANCAp Anti MBG, cuyos resultados fueron normales. Se solicitó biopsia renal.

Anatomía patológica renal: glomerulos sin alteraciones; compartimento túbulo intersticial: moderado infiltrado inflamatorio linfo mononuclear y aislados eosinófilos, 2 granulomas epitelioides no necrotizantes (**Imágenes 3 y 4**). Inmunofluorescencia Directa: negativa.

Se hicieron técnicas de PAS, Grocott y

Imagen 3. Biopsia renal. Tinción de Hematoxilina-Eosina. Aumento 100X. Intersticio renal: parche de fibrosis con atrofia tubular y moderado infiltrado linfocitario con eosinófilos aislados y un granuloma inflamatorio no necrotizante con células gigantes multinucleadas. Vasos sanguíneos indemnes.



DISCUSIÓN

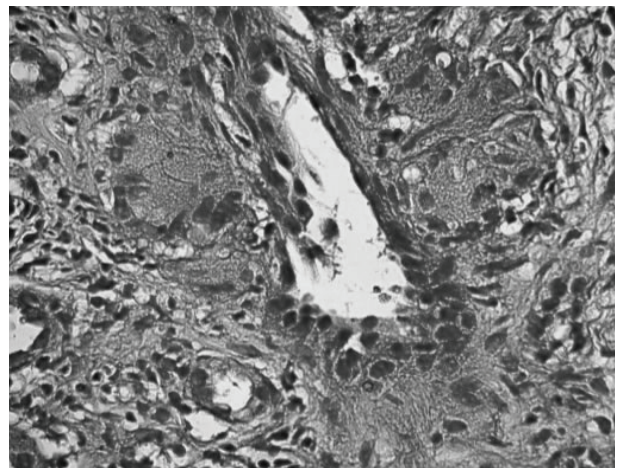
Cuando ocurre una disminución progresiva del filtrado glomerular, que lleva a la pérdida de un 50 % del mismo a lo largo de tres meses, hablamos de deterioro rápidamente evolutivo de función renal. Si esto se acompaña de sedimento urinario activo: leucocituria, hematuria, cilindruria, y grado variable de proteinuria, nos pone en alerta sobre una posible “Glomerulonefritis Rápidamente Evolutiva”, con su correlato anatomopatológico Glomerulonefritis Crescéntrica: proliferación extracapilar con formación de semilunas en más del 50% de glomerulos, y nos

Ziehl Neelsen para la demostración de microorganismos que fueron negativas.

Material drenado de nódulo inguinal: examen directo, imagen levaduriforme compatible con paracoccidioidomicosis. Cultivo paracoccidiode brasiliensis. Cultivo de BAL: paracoccidiode brasiliensis.

Tratamiento con Itraconazol. Evolución: mejoría del estado general, desaparición de síntomas, mejoría de lesiones pulmonares, estabilización de función renal: Cr 2 mg%.

Imagen 4. Biopsia renal. Tinción de Hematoxilina-Eosina. Aumento 400X. Túbulo renal rodeado por dos microgranulomas epitelioides gigantocelulares. Leve infiltrado linfocitario intersticial en relación con túbulos atróficos.



apremia confirmar el diagnóstico, para poder iniciar tratamiento en forma precóz, ya que de ello depende la evolución. Otras entidades con presentación clínica similar: microangiopatía trombótica (MAT), enfermedad renal ateroembólica, glomerulonefritis postinfecciosa, nefritis intersticial aguda.

Los datos clínicos y de laboratorio orientan al diagnóstico. Se requiere una biopsia renal para su confirmación. En este caso no se pensó en MAT por la ausencia de anemia hemolítica microangiopática. No se identificó procedimiento que pudiera desencadenar ateroembolismo; si bien está descrita su ocurrencia espontánea, esto ocurre en contexto de paciente con notoria enfer-

medad ateromatosa, y el cuadro suele ser muy agudo y grave, con paciente en estado crítico. Podría haberse pensado en GN post infecciosa; el paciente tenía antecedente de infecciones cutáneas. También en una nefritis intersticial asociada a drogas, ya que había recibido analgésicos para tratamiento de poliartralgia, sin embargo estas dos últimas entidades no explicarían los síntomas sistémicos ni respiratorios.

Quedaría la posibilidad de nefritis intersticial por otras causas.

La anatomía patológica mostró Nefritis Intersticial Crónica Granulomatosa.

Diferentes entidades pueden presentar nefritis intersticial, y cualquiera de ellas con formación de granulomas; las que pueden implicar compromiso pulmonar y sistémico serían: granulomatosis con poliangeítis, sarcoidosis, tuberculosis, micosis.

Granulomatosis con poliangeítis: enfermedad sistémica de gravedad variable, que puede presentarse con compromiso pulmonar y rápido deterioro de función renal, requiriendo en ese caso pronto inicio de tratamiento inmunosupresor. En anatomía patológica renal, predominaría el compromiso glomerular, con necrosis fibrinoide, y glomerulonefritis crescentica, presencia de semilunas. Suele acompañarse con anticuerpos anticitoplasma de neutrófilos circulantes.

No se conoce bien incidencia y prevalencia de compromiso renal en sarcoidosis. Algunas series, aunque pequeñas, han sugerido entre un 35-50 % de los casos. El compromiso renal con más trascendencia clínica suele ser nefrocalcinosis, nefrolitiasis. Pueden desarrollar nefritis intersticial, con o sin formación de granulomas no caseificantes. En esos casos, hay clara evidencia de compromiso sistémico. Generalmente se presentan con creatinina elevada, piuria estéril y ligera a moderada proteinuria; en ocasiones hematuria, hipercalcemia, glucosuria. No hay test diagnóstico para sarcoidosis. Se debe excluir otra causa, ayuda la demostración del compromiso de otros órganos, la presencia de hipercalcemia e hipercalcemia, y concentración

plasmática de Enzima Convertidora de Angiotensina (ECA).

La tuberculosis puede ocasionar infiltración intersticial renal con presencia de eosinófilos, granulomas, en ocasiones caseificantes. La presentación clínica es variable. El hallazgo más frecuente es leucocituria. En ocasiones hay deterioro rápidamente evolutivo de función renal y sedimento urinario activo. La mayoría de las veces, aunque no siempre, hay compromiso sistémico.

Micosis sistémicas pueden cursar con nefritis intersticial granulomatosa. Paracoccidioidomicosis: es una micosis sistémica endémica de América Central y América del Sur, causada por un hongo dimórfico: paracoccidioides brasiliensis. Tiene una muy baja incidencia en Argentina (inferior a 1/100.000 habitantes) y una prevalencia menor a 0,4/1.000 habitantes. Puede afectar mucosas nasal y oral, pulmón, piel, nódulos linfáticos y glándulas suprarrenales. Poco se sabe de la participación renal en los casos sistémicos. Sí están descritas localizaciones genitourinarias, pero no encontramos reportes en la literatura con compromiso parenquimatoso y deterioro de función renal. El examen directo y cultivo de material infectado es característico. Existen pruebas serológicas que apoyan el diagnóstico.

Un estudio metódico a partir de los hallazgos clínicos permitió arribar a un diagnóstico no sospechado inicialmente. Distintas entidades tienen presentación clínica similar y tratamientos opuestos: inmunosupresión en unas, antibacterianos, antimicóticos en otras. Contar con la posibilidad de una biopsia renal realizada rápidamente, es fundamental. En este caso su valor fue evitar iniciar tratamiento inmunosupresor.

Conflicto de intereses: Los autores declaran no poseer ningún interés comercial o asociativo que presente un conflicto de intereses con el trabajo presentado.

BIBLIOGRAFÍA RECOMENDADA

- Brummer E, Castaneda E, Restrepo A. Paracoccidiodomycosis: an update. *Clin Microbiol Rev.* 1993;6(2):89-117.
- Casella FJ, Allon M. The kidney in sarcoidosis. *J Am Soc Nephrol.* 1993;3(9):1555-62.
- Jennette JC. Rapidly progressive crescentic glomerulonephritis. *Kidney Int.* 2003;63(3):1164-77.
- Praga M, González E. Acute interstitial nephritis. *Kidney Int.* 2010;77(11):956-61.
- Restrepo A, Tobon AM, Agudelo CA. Paracoccidiodomycosis. En: Hospenthal DR, Rinaldi MG, eds. *Diagnosis and treatment of human Mycoses.* Totowa, NJ: Humana Press, 2008, p. 331.

Recibido en su forma original: 7 de abril de 2017
En su forma corregida: 26 de junio de 2017
Aceptación final: 27 de julio de 2017
Dra. María Marta Paz
Servicio de Nefrología, Sanatorio La Trinidad Mitre, Buenos Aires, Argentina
e-mail: martamaria.paz@gmail.com